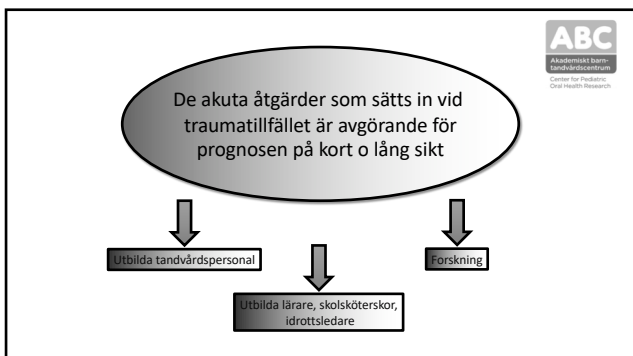
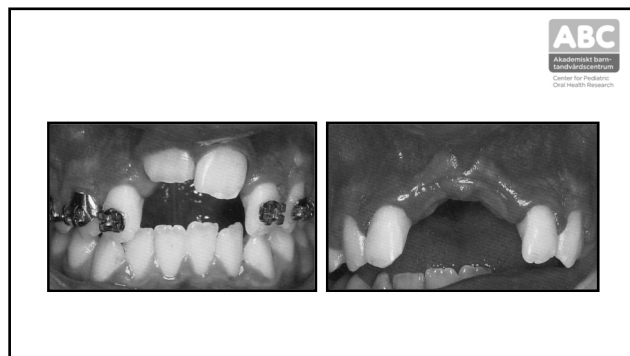


ABC
Akademiskt barn-
tandvårdscentrum
Center for Pediatric
Oral Health Research

Traumatiska tandskador – diagnos och behandling

Georgios Tsilingaridis, över tandläkare, Med.Dr
Barn tandvården
Karolinska Institutet

180907



ABC
Akademiskt barn-
tandvårdscentrum
Center for Pediatric
Oral Health Research

PLOS ONE

RESEARCH ARTICLE
A Systematic Map of Systematic Reviews in Pediatric Dentistry—What Do We Really Know?

Ingegerd A. Mejare^{1*}, Gunilla Klingberg², Frida K. Mowat³, Christina Stecksén-Blicks⁴, Quintin S. A. Teitelbaum⁵, Sofia H. Fransson⁶

Treatment of traumatic injuries in primary and young permanent teeth
Two reviews were identified (14,65). One considered the effects of interventions for treating external root resorption in permanent teeth (14) and the other the effect of treatment of displaced permanent front teeth. Both were empty reviews and any effects of these or other interventions for treating traumatic injuries therefore remain uncertain.

21 november 2018 Namn Ebermann 4

ABC
Akademiskt barn-
tandvårdscentrum
Center for Pediatric
Oral Health Research

< 10 % av alla trauman går att förebygga

ABC
Akademiskt barn-
tandvårdscentrum
Center for Pediatric
Oral Health Research

Prevalens av traumaskador i den primära dentitionen hos 5-åringar

Studie	År	Land	Pojke	Flicka
Andreasen & Ravn	1972	Danmark	31,3	24,6
Garcia-Godoy et al	1983	Dominikanska Republiken	33,6	28,9
Forsberg & Tedestam	1990	Sverige	28,0	16,0
Sanchez & Garcia-Godoy	1990	Mexico	40,0	-
Stecksén-Blicks & Holm	1992	Sverige	27,0 (P+F)	-

ABC
Akademiskt barn-
tandvårdscentrum
Center for Pediatric
Oral Health Research

AKUTA OMHÄNDERTAGANDET

Primärtandstrauma

ABC
Akademiskt barn-
tandvårdscentrum
Center for Pediatric
Oral Health Research

Tandvårdsteamet ska kunna:

- Ställa korrekt diagnos för att utföra en adekvat behandling
- Arbeta smärtfritt
- Hantera ängslan och oro
- Förhålla sig lugn och uppmuntrande

ABC
Akademiskt barn-
tandvårdscentrum
Center for Pediatric
Oral Health Research

Extraktion Observation

- Behåll aldrig en primär tand i bittet om den utgör en risk för underliggande anlag
- Primära tänder replanteras eller reponeras **ALDRIG**

ABC
Akademiskt barn-
tandvårdscentrum
Center for Pediatric
Oral Health Research

How Kinder Krowns will increase your profits:

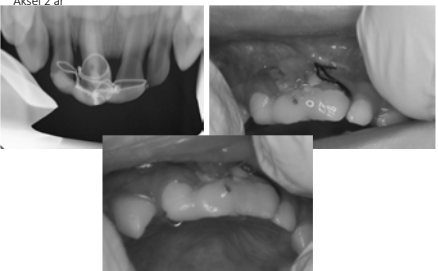
- Increase your productivity
- Save time both chairside & in the laboratory
- Increase important referrals. Get Moms & Dads talking to other parents who need a dental home.
- Ease of use - simple technique - prep tooth, select size, cement crown.



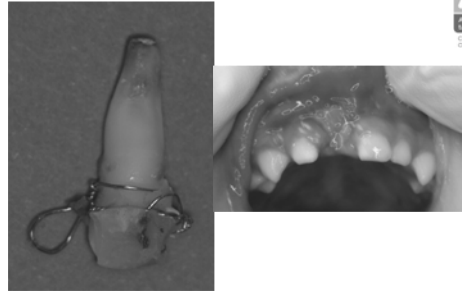
ABC
Akademiskt barn-
tandvårdscentrum
Center for Pediatric
Oral Health Research

Fallpresentation


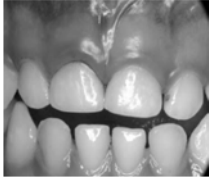
Aksel 2 år



ABC
Akademiskt barn-
tandvårdscentrum
Center for Pediatric
Oral Health Research




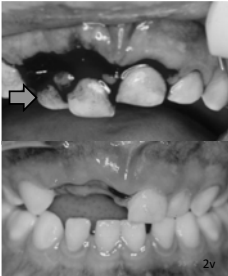
Konkussion och Subluxation

- **Behandling**
 - Observation
- Normalisering inom två veckor om god munhygien och bakteriekontroll

C1



Extrusion

- **Behandling**
 - Extraktion

C1


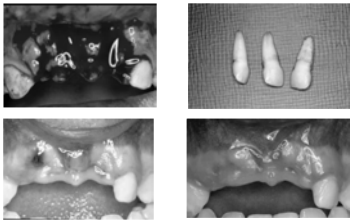
Lateral luxation

- **Behandling**
 - Om ocklusionen ej påverkas, lämna till spontankorrigerig, annars extraktion

C1

Exartikulation

3 veckor 2 månader


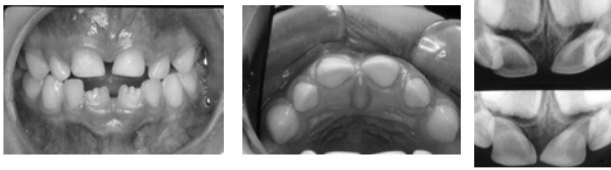
C1

Intrusion
Behandling: Observation



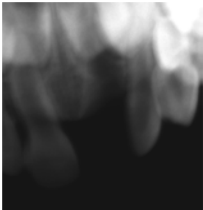


C1

Intrusion
2,5 år efter traumat

Fallpresentation
Felicia 3år

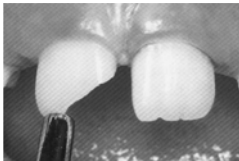
- 15/4 2008, trauma mot 61, 61 hittas inte
- Akut us hos tdl, rtg, ingen 61 lokaliseras








Okomplicerad kronfraktur





- Behandling avgörs av barnets ålder och subjektiva besvär
- Observera
- Extrahera
- Restaurera

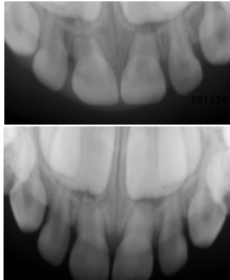
Komplicerad kronfraktur





- Behandling
- Extrahera!

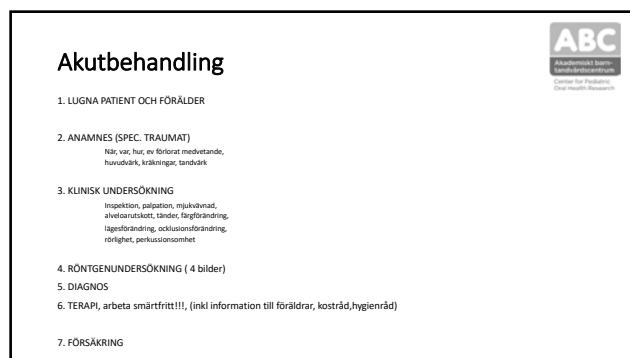
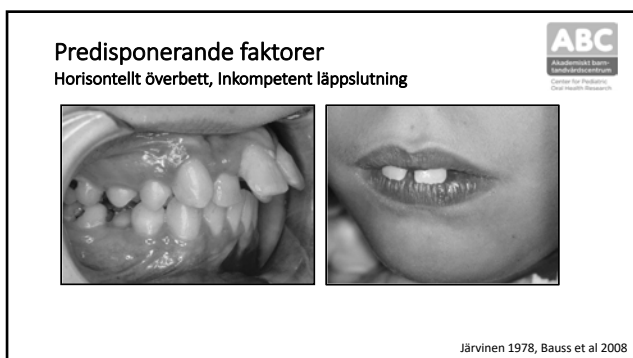
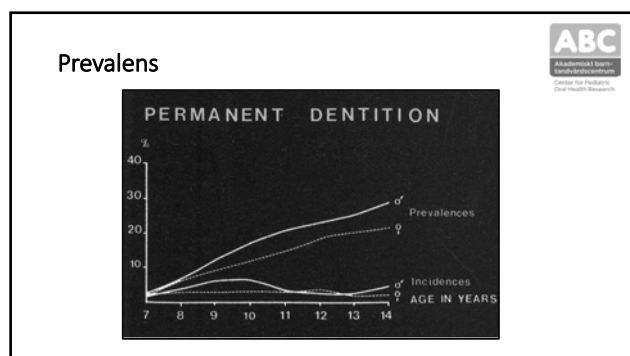
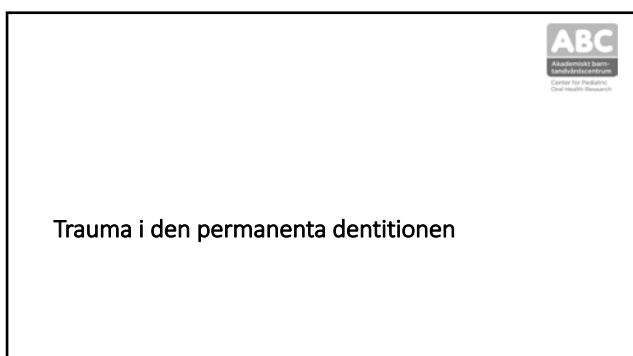
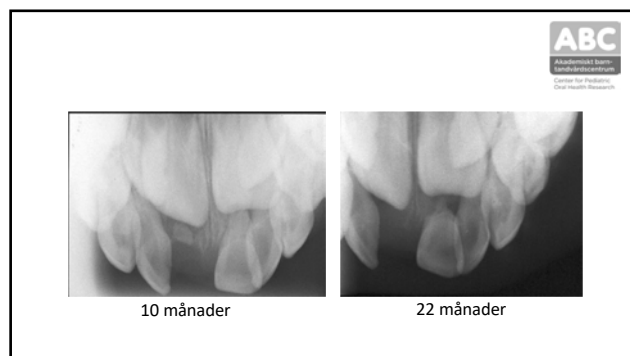
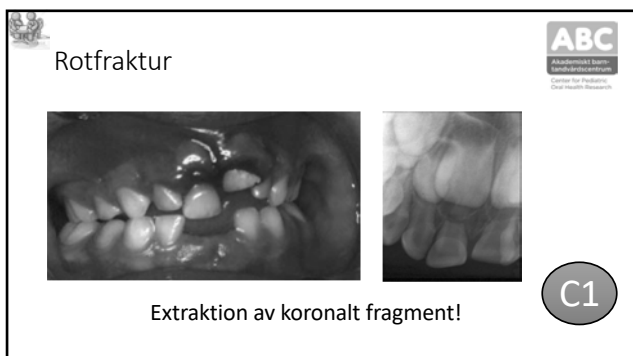



Rotfraktur



- Behandling
- Uppföljning
- Rotfrakturer har god prognos!



Akutbehandling

ABC
Akademiskt barn-
sambandscentrum
Center for Pediatric
Oral Health Research

- Mjukdelsskador
- Exartikulation
- Rotfrakturer med lägesförändring av koronalt fragment
- Extrusion
- Lateral luxation med oklusal interferens

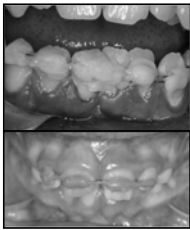
- Intrusion
- Lateral luxation
- Komplicerad kronfraktur
- Komplicerade kron-rot frakturer

- Rotfrakturer utan lägesförändring
- Emaljdentinfrakturer
- Koncussion
- Subluxation

Fixering

ABC
Akademiskt barn-
sambandscentrum
Center for Pediatric
Oral Health Research

- Tjänstgöra den tid du tänkt dig
- Tillåta en god munhygien
- Möjliggöra eventuell endodonti
- Ha viss flexibilitet
- Lätt att avlägsna



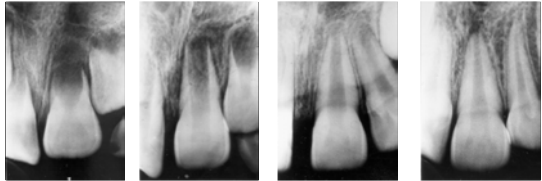
AKUT OMHÄNDERTAGANDE/BEHANDLINGSPRINCIPER VID OLIKA DIAGNOSER

Permanentandstrauma

ABC
Akademiskt barn-
sambandscentrum
Center for Pediatric
Oral Health Research


Grad av rotutveckling påverkar behandling och prognos

ABC
Akademiskt barn-
sambandscentrum
Center for Pediatric
Oral Health Research



Kronfraktur

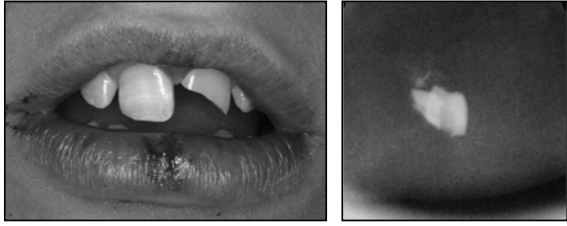
ABC
Akademiskt barn-
sambandscentrum
Center for Pediatric
Oral Health Research



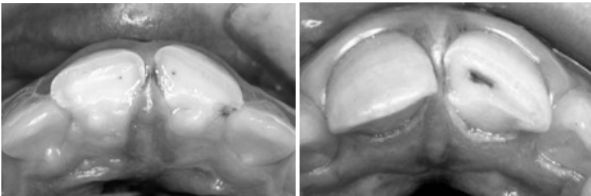
C1

Kronfraktur

ABC
Akademiskt barn-
sambandscentrum
Center for Pediatric
Oral Health Research



Komplicerad kronfraktur



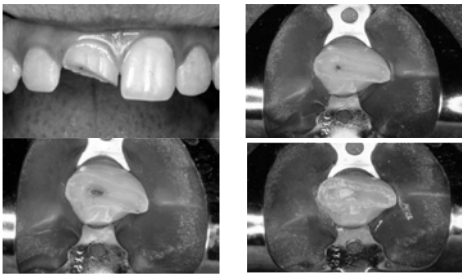
ABC
Akademiskt Barn-
Sjundeckentrum
Center for Pediatric
Dental Health Research

Komplicerade kronfrakturer

- ~~Form och funktion~~
- ~~Perforations~~

C2
Cvek et al 1978

Komplicerade kronfrakturer

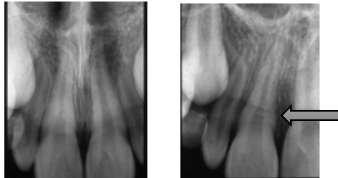


ABC
Akademiskt Barn-
Sjundeckentrum
Center for Pediatric
Dental Health Research

C1
Cvek et al 1978

Rotfrakturer
Diagnos

- Perkussionsömhet
- Röntgen olika projektioner



ABC
Akademiskt Barn-
Sjundeckentrum
Center for Pediatric
Dental Health Research

Rotfrakturer
Behandling

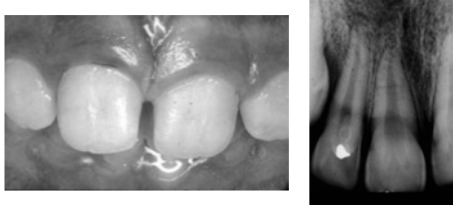
- Reponering om koronala fragmentet är displacerat
- Fixering av den rotfrakturerade tanden
- Sensibilitetstest
- Uppföljning enligt följande schema:
 - 1 v (ej rtg),
 - 3v (avlägsna fixering),
 - 6-8v,
 - 3 månader,
 - 6 månader,
 - 1 år
 - Sedan varje år de första 5 åren och sedan var femte år
- Fixering kan ske med glasfiber, kevlartråd eller ståltråd.

Viktiga är att materialet man använder har en viss flexibilitet

ABC
Akademiskt Barn-
Sjundeckentrum
Center for Pediatric
Dental Health Research

Cvek M et al 2001, Andreasen JO et al 2004

Rotfrakturer
Behandling



ABC
Akademiskt Barn-
Sjundeckentrum
Center for Pediatric
Dental Health Research

B1
Cvek M et al 2001, Andreasen JO et al 2004

Rotfrakturer
Behandling

Fyra år efter traumat

Reponerat

B1

Cvek M et al 2001, Andreasen JO et al 2004

ABC
Akademisk Barntandklinik
Center for Pediatric Oral Health Research

Läkning med.....

hårdvävnad bindväv inväxt av ben

Cvek M et al 2008, Andreasen et al 2012

ABC
Akademisk Barntandklinik
Center for Pediatric Oral Health Research

Ej läkning

C1

Cvek M et al 2008

ABC
Akademisk Barntandklinik
Center for Pediatric Oral Health Research

Rensa aldrig igenom frakturlinjen !!

Cvek M et al 2008, Andreasen et al 2012

ABC
Akademisk Barntandklinik
Center for Pediatric Oral Health Research

Lateral luxation

C1

ABC
Akademisk Barntandklinik
Center for Pediatric Oral Health Research

Lateral luxation

C1

ABC
Akademisk Barntandklinik
Center for Pediatric Oral Health Research

Extrusion

ABC
Akademiskt barn-
tandvårdscentrum
Center for Pediatric
Oral Health Research

C1

Intrusiv luxation

ABC
Akademiskt barn-
tandvårdscentrum
Center for Pediatric
Oral Health Research

Vilken behandling ska man använda och när?

- Brist på bra studier
- Små patientmaterial
- RCTs

?

Namn Eternann Al-Khalifa JD et al 2014 52

IADT behandlingsriktlinjer

• Ej avslutad rotutveckling • Ej avslutad rotutveckling

Spontan reeruption
Initialt täta kontroller

B1

21 november 2018 Namn Eternann Tsilingaridis et al 2016 53

IADT behandlingsriktlinjer

• Avslutad rotutveckling • Avslutad rotutveckling

Spontan reeruption
Initialt täta kontroll
Kirurgisk reponering

B1

21 november 2018 Namn Eternann Tsilingaridis et al 2016 54



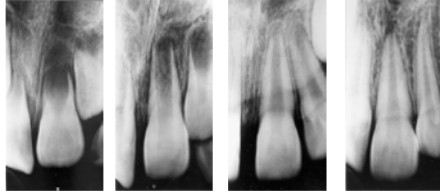
• Slutet apex
• Profylaktisk endodonti

VIKTIGT ATT MÖJLIGGÖRA ENDODONTI!!

ABC
Akademiskt barn-
sambandsforum
Center for Pediatric
Oral Health Research

Exartikulation


- Prognosen för pulpan/PDL påverkas av:
 - Apikala foramens storlek



ABC
Akademiskt barn-
sambandsforum
Center for Pediatric
Oral Health Research

Exartikulation

- Prognosen för pulpan/PDL påverkas av:
 - Den extraalveolära tidens längd samt förvaringen



mjök

Blomlöf et al 1980, Andreasen et al 1995

ABC
Akademiskt barn-
sambandsforum
Center for Pediatric
Oral Health Research

Treatment with systemic antibiotics

- IADT recommendation
 - Tetracycline
 - Penicillin V or Amoxicillin
- Animal studies
 - Pulp survival – no effect
 - Periodontal healing – less infection related resorption
- Human studies
 - Pulp survival – no effect
 - Periodontal healing – no effect

C1

Sae-Ii, et al 1997, Andreasen et al 1995, Andreasen et al 1986, Crona-Larsson et al 1991, Hammarström L et al 1986, 1989, Sae-Ii M V et al 1997, Anderson et al 2012

Treatment with topical antibiotics


- In immature teeth
 - Fewer bacteria
 - More complete pulp revascularization
- In all teeth
 - Less inflammatory root resorption
 - Less ankylosis
- Less pulp necrosis in immature teeth

Cvek et al 1990

Yanpiset et al 2000
Ritter et al 2004

ABC
Akademiskt barn-
sambandsforum
Center for Pediatric
Oral Health Research

- Our findings indicates that topical Doxycycline treatment of avulsed permanent teeth have no beneficial effect on pulp survival and periodontal healing regardless of root development, storage and extra oral time.



C2

Tsilingaridis et al 2015

Replantation
Oavslutad rotutveckling

ABC
Akademiskt barn-
tandvårdscentrum
Center for Pediatric
Dental Health Research

C1

Replantation
Avslutad rotutveckling

ABC
Akademiskt barn-
tandvårdscentrum
Center for Pediatric
Dental Health Research

C1

Sammanfattning

De akuta åtgärder som sätts in vid traumatifallet är avgörande för prognosen och behandlingsplan på kort o lång sikt

Patient under uppväxt – un

Samarbete

ABC
Akademiskt barn-
tandvårdscentrum
Center for Pediatric
Dental Health Research

ABC
Akademiskt barn-
tandvårdscentrum
Center for Pediatric
Dental Health Research

TACK FÖR UPPMÄRKSAMHETEN
georgios.tsilingaidis@ki.se